

El extracto de *Illicium verum* L. "anís estrella" reduce las lesiones gástricas provocadas por etanol: un estudio en ratas

The extract of *Illicium verum* L. "star anise" reduces gastric lesions caused by ethanol: a study in rats

Luis Felipe Gonzales-Llontop¹; Mariel del Rocío Chotón-Calvo¹; Julio Chico-Ruíz²

1 Universidad Nacional Toribio Rodríguez de Mendoza de Amazonas (UNTRM), Chachapoyas, Perú.

2 Laboratorio de Cultivos Celulares. Facultad de Ciencias Biológicas. Universidad Nacional de Trujillo. Trujillo, Perú.

* Autor correspondiente: luis.gonzales@untrm.edu.pe (L. F. Gonzales-Llontop).

ID ORCID de los autores

L. F. Gonzales-Llontop:  <https://orcid.org/0000-0001-7944-2642>

M. del R. Chotón-Calvo:  <https://orcid.org/0000-0001-6870-9268>

J. Chico-Ruíz:  <http://orcid.org/0000-0002-7287-321X>

RESUMEN

Las enfermedades gastrointestinales se incrementan cada día debido a factores exógenos y endógenos, por lo cual se hace necesario buscar alternativas de solución y de fácil acceso a la población como son las plantas medicinales. Con lo expuesto, el objetivo fue evaluar el efecto antiulceroso de *Illicium verum* L. "anís estrella" frente al daño digestivo inducido por etanol en ratas. Los roedores se distribuyeron aleatoriamente en cuatro tratamientos de diez individuos cada uno, y fueron comparados con la ranitidina a una dosis de 50 mg/kg. La lesión gástrica fue inducida por etanol. El daño ulceroso se percibió a las cuatro horas después de haber inducido los tratamientos. Toda injuria se halló en la región del cuerpo y antropíloro del estómago del animal. Los resultados demostraron que una dosis del extracto de anís estrella más etanol se obtuvo un 80,5% ($p < 0,05$) de reducción de las lesiones gástricas; mientras que empleando una dosis de ranitidina más etanol se logró un 60,01% de reducción del daño. En nuestras condiciones de laboratorio la aplicación de una dosis de 500 mg/kg de anís estrella en ratas demostró un efecto positivo.

Palabras clave: *Illicium verum* L.; lesión gástrica; etanol; ranitidina.

ABSTRACT

Gastrointestinal diseases are increasing every day throughout the world due to many exogenous and endogenous factors. The objective of this research was to evaluate the antiulcer effect of *Illicium verum* L. "star anise" against digestive damage in rats promoted by ethanol. The rats were randomized into 4 pools of 10 rats each. The pools were compared with ranitidine at a dose of 50 mg/kg. The gastric injury was induced by ethanol. The ulcer damage was perceived 4 hours after having induced the treatments. All injury was found in the region of the body and antropyloric stomach of the animal. The results showed that the application of a dose of star anise extract plus ethanol obtained an 80.5% ($p < 0.05$) reduction of gastric lesions; while using a dose of ranitidine plus ethanol, a 60.01% reduction in damage was achieved. In our laboratory conditions, the application of a 500 mg/kg dose of star anise in rats demonstrated a positive effect.

Keywords: *Illicium verum* L.; gastric lesion; ethanol; ranitidine.

Recibido: 18-07-2021.

Aceptado: 19-10-2021.



Esta obra está publicada bajo la licencia [CC BY-NC 4.0](https://creativecommons.org/licenses/by-nc/4.0/)

INTRODUCCIÓN

En plena globalización varios países han orientado su atención por la medicina tradicional folklórica, pues son los vegetales, con cualidades medicinales, el fundamento principal de la medicina natural y en especial contribuye al desarrollo de los productos farmacológicos. El Perú posee una gran diversidad de plantas con atributos farmacéuticos que son capaces de confrontar las diversas patologías humanas de la era actual (Acostupa, 2020).

Illicium verum, “anís estrellado”, Illiciaceae es un árbol perenne nativo de la región suroeste de China. Los frutos, que presentan forma de estrella, se cosechan momentos antes de la maduración. Se utiliza extensamente en la cocina china, y un poco menos en Asia del Sur e Indonesia, y es considerado como una de las cinco especias de la cocina china (Cebrian, 2020). El daño ulceroso es una herida que se origina desde la mucosa hasta la *muscularis mucosae* acompañada de una intensa hemorragia e inflamación del tejido gástrico. Los seres humanos contagiados con *Helicobacter pylori*, con un exceso de consumo de fármacos antiinflamatorios (AINES), alcohol, tabaco, alimentos con alta

concentración salina y otros factores exógenos de la modernidad colaboran con la formación ulcerosa (Bravo et al., 2017).

Los modelos en animales nos permite experimentar la destrucción tisular que produce un agente inductor de úlceras como el etanol, así lo evidencian el análisis ejecutado por Gonzales et al. (2020) quienes valoraron la aplicación de un extracto mixto de papa, uña de gato y muña en ratas con úlceras experimentales hallando un efecto gastroprotector de 96,2%. De la misma manera Molina et al. (2017) en un prototipo de animales aplicando D-002, mezcla de seis alcoholes alifáticos primarios de alto peso molecular, obtenida de la cera de abejas (*Apis mellifera*), sobre la colitis ulcerativa (CU) inflamatoria inducida por etanol obtuvo un 67,1% de la reducción de la injuria.

Existe carencia de estudios en arquetipos animales que comprueben el efecto antiulceroso del anís estrella, por ello se planteó el objetivo de evaluar el efecto antiulceroso de *Illicium verum* L. “anís estrella” frente al daño digestivo en ratas promovido por etanol.

MATERIAL Y MÉTODOS

Las semillas de *I. verum* L. “anís estrella” fueron adquiridas en el mercado Modelo de la provincia de Chiclayo, Departamento de Lambayeque. Una vez recolectadas se seleccionaron las mejores semillas, y se lavaron con agua y una solución de hipoclorito de sodio para evitar la contaminación bacteriana y fúngica. Luego se secaron en una estufa a 40 °C durante dos días hasta eliminar el solvente; de allí se guardaron en papel periódico y en bolsas de papel oscuro. Las semillas se molieron en un mortero para lograr una mejor homogenización y conservación. Se pesó 10 g del polvo fino y seco en una balanza analítica y se sometió a un infuso de agua a 94 °C y se dejó enfriar; quedando así lista para el tratamiento con las ratas.

Se emplearon 40 ratas machos de la especie *Rattus rattus* var. *albinus*, de 4 meses de edad y 270 g ± 20 g de peso medio, adquiridos del bioterio de la Facultad de Medicina de la Universidad Nacional de Trujillo. Los mamíferos fueron aclimatados por 07 días a una temperatura de 21 a 23 °C, luego repartidos en 4 grupos de 10 roedores cada uno, otorgándoles agua y comida a libertad (crecimiento). Al día ocho los animales ayunaron por 24 horas, y antes de ministrarles el extracto hidroalcohólico del anís estrella, se les pesó y señaló un título, luego se anotó en la ficha de recolección de datos (Beltrán, 2015; Gonzales et al., 2020). Se aplicaron los tratamientos durante 72 horas consecutivas usando una sonda orogástrica con una cánula metálica, consistentes en una dosis del extracto y una concentración de ranitidina (Herrera et al., 2015). que fue contrastado con los conjuntos testigo y control, basados en la descripción de los siguientes grupos:

Provocación de lesiones ulcerosas por consumo de etanol de 96° (Marhuenda, 2005).

Conjunto I: testigo al que solo se administró suero fisiológico (SSF 0,9%).

Conjunto II: grupo control que se concedió una dosis de suero fisiológico (SSF) y una hora después fueron estimulados con etanol absoluto.

Conjunto III: una dosis de 500 ml/kg del extracto de anís estrella después de una hora se aplicó una dosis de etanol absoluto.

Conjunto IV: una dosis de ranitidina (50 mg/kg) después de una hora se les ministró una dosis de etanol.

Se trabajaron con 5 grupos de 10 animales cada uno. Siete horas más tarde de haber inducido la lesión gástrica con etanol 96°, los roedores fueron anestesiados con pentobarbital sódico (50 mg/kg de peso, vía intraperitoneal) y se ejecutó una laparotomía, seguido de una gastrectomía. Se cortó por la curvatura mayor del estómago para la estimación de los daños ulcerosos. El vaciado gástrico se eliminó y se lavó con suero fisiológico (SSF 0,9%). Se estabilizaron los estómagos en vasos beaker con suero fisiológico frío hasta su verificación visual. Se amplió el estómago en una plancha de corcho blanco, asegurándose con alfileres. Se llevó al microscopio estereoscópico para la determinación del número y tamaño de lesiones de la mucosa gástrica experimental percibiéndose las visualizaciones macroscópicas y microscópicas de las cavidades gástricas de los animales.

Las biopsias obtenidas fueron puestas en formaldehído neutro al 10% y luego se enviaron en frascos titulados con la serie de cada roedor al laboratorio de anatomía histopatológica de la ciudad de Trujillo. Las mejores láminas se

colorearon con hematoxilina/eosina. Luego se procedió al análisis histopatológico.

El nivel o grado de ulceración (NU) se expresó como el total de milímetros cuadrados (mm²) tabulados considerándose el largo y el ancho de cada injuria. El producto final de cada conjunto de ratas se formuló en tanto por ciento de inhibición respecto al nivel de ulceración del grupo control, detallándose así:

N.U.c: Nivel de ulceración medio del grupo control.

N.U.p: Nivel de ulceración medio del grupo problema o patrón.

Análisis Estadístico: Se aplicó el test T-Student, donde se aceptó un valor significativo de $p < 0,05$. Se usó programa estadístico SSPS versión 21,0. Para la comparación de grupos se empleó la prueba no paramétrica de Kruskal Wallis.

RESULTADOS Y DISCUSIÓN

En la Tabla 1 el conjunto I (grupo testigo) no mostró daño ulceroso (Figura 1). Referente al grupo control (conjunto II), la superficie total de daño ulceroso fue de 40,91%. En aquellos roedores que fueron ensayados con *I. verum* L. "anís estrella" más etanol (conjunto III) se percibió una reducción del daño gástrico a una estimación de 8,1 mm² lo que indica una disminución del 79,9% encontrándose diferencias significativas ($p < 0,05$) respecto al conjunto II (control). De la misma manera se halló que al conjunto de animales a los cuales se les administró ranitidina más etanol solo presentó 11,4 mm² de decremento de la injuria estomacal mostrando una disminución de 67,8% del área afectada. Se puede afirmar que el conjunto III se mostró significativamente diferente respecto al conjunto IV.

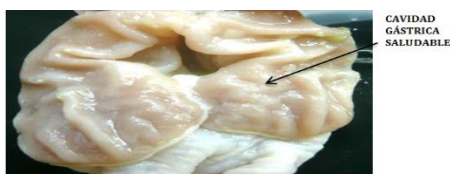

Figura 1. Mucosa gástrica de ratona del conjunto I que recibió solamente una dosis de suero fisiológico mostrando una cavidad gástrica saludable.

Referente al descenso de la lesión eupéptica (79,9%) descubierta en este estudio concordamos con Gonzales et al. (2020) quienes lograron

menguar el daño ulceroso en un 81,7% y 46,9% usando un extracto de *Stachis arvensis* L. "subssacha" y un extracto de *Paspalum notatum* L. "grama dulce". Gonzales et al. (2020) aplicando dos dosis de un extracto combinado de papa, uña de gato y muña en un modelo de animales lograron una disminución de la injuria en un 96,2% demostrando que el uso de extractos de plantas puede inducir la protección y también la regeneración de la cavidad gástrica deteriorada por etanol 96°. Concordamos con Calva y Rodríguez (2018) quien empleó una infusión de anís estrella combinada con manzanilla (mix-40 y mix-80) ejerciendo un efecto antimotilidad y disminución de la diarrea inducida en ratones atribuyendo esta actividad a los componentes de las dos infusiones, que contienen flavonoides y glucósidos, entre otros anetoles antiinflamatorios. De igual forma, Callohuari et al. (2017) y Navarro et al. (2019) lograron obtener un efecto gastroprotector en un modelo de animales aplicando extractos vegetales, atribuyendo a los polifenoles y taninos los compuestos que mostraron actividad antiinflamatoria y antioxidante.

En la Tabla 2, de un total de 20 ratas ulcerosas inducidas por etanol, 3 de ellas no exhibieron ulceraciones; los aceites esenciales y otros compuestos orgánicos presentes en el anís estrella habrían conferido el procedimiento gastroprotector ante la acción del etanol (Gonzales et al., 2020).

Tabla 1

Examen macroscópico del efecto de *I. verum* L. "anís estrella" frente al daño ulceroso en ratas inducidos por etanol

Conjunto	Número de animales	Nivel de ulceración I.U. (mm ²)	Descenso (%)
I Testigo	10	-	-
II Control	10	40,91 ± 5,24	-
III Una dosis de anís estrella	10	8,1 ± 4,42	79,9
IV Una dosis de ranitidina	10	11,4 ± 5,42**	67,8

* $p > 0,05$; ** $p < 0,05$.

Tabla 2

Daños gástricos macroscópicos (cuerpo y antro) en *R. rattus* var. *albinus* inducidos por etanol y tratados con *I. verum* L.

Daños gástricos	Grupos de roedores afectados				Total de afectados ¹
	I ²	II	III	IV	
Grosor anormal de la cavidad gástrica	0	6	3	2	5
Incremento de la pared gástrica	0	7	3	3	6
Mucosa escoriada	0	4	2	3	5
Hiperemia	0	5	3	2	5
Exudado mucoso					
. Ambarino	0	6	0	2	2
. Bermejo	0	4	0	2	2
Úlceras					
únicas y muchas	0	10	0	3	3
Ausencia	10	0	10	7	17

¹ Sobre un conjunto de 20 animales (conjuntos III y IV).

² Conjunto I: Testigo; II: Control (etanol); III: una dosis de anís estrella y etanol; IV: Una dosis de ranitidina y etanol.

El producto final de este análisis coincide también con el estudio desarrollado por Mureithi et al. (2020) quienes encontraron porcentajes de inhibición de úlceras gástricas de 76,37%, 72,51% y 63,30% en tres genotipos de *Solanum nigrum* (SLN), "solanácea africana". Los componentes activos del *I. verum* L. como el anetol, taninos, flavonoides, azúcares, ácidos y fenoles estarían involucrados en la citoprotección de la dolencia las cuales estimularían a las células epiteliales del estómago para que sinteticen abundante mucus, bicarbonato y fosfolípidos y de esta manera protegerían a la cavidad digestiva contra la actividad agresiva del etanol (Fernández, 2014; Rodríguez & Santa María, 2017; Herencia et al., 2018).

La injuria gástrica producida por etanol (grupo control) a la mucosa digestiva de los roedores (figura 2) produjo deterioro y erosión de la misma, estimuló la actividad oxidativa de los radicales libres (por un daño a la mucosa), la lipoperoxidación, el trastorno del ADN y la disminución de concentración de glutatión en la mucosa gástrica de rata (Pérez, 2018). El perjuicio gástrico exhibiría un crecimiento de las citoquinas proinflamatorias las que se ocuparían de detener las acciones de dos enzimas antioxidantes (la superóxido dismutasa y el glutatión peroxidasa) incrementándose la oxidación y la inflamación cualidades inherentes de la gastritis y de la formación ulcerosa en la cavidad gástrica (Fernández, 2014; Castillo et al., 2016; Pareja et al., 2017).

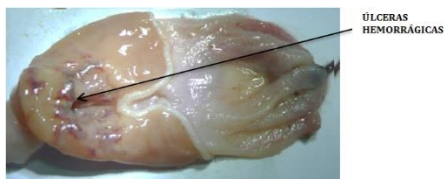

Figura 2. Mucosa del estómago de ratas con etanol exhibiendo ulceraciones hemorrágicas.

En relación con el grosor anormal de la cavidad gástrica (Tabla 2) de 20 animales ensayados únicamente 4 de ellos expusieron esta cualidad anormal constatándose que donde se aplicó la dosis del extracto (Alexis & Zurita, 2017) de anís hubo menos ratas con daño (Figura 3). Estos resultados coinciden con lo encontrado por Delgado (2015) quien administró ranitidina a un grupo de ratas obteniendo un 75,51 % de inhibición del daño ulceroso, sin embargo, cuando se administró la ranitidina (conjunto IV) a las ratas se halló una leve necrosis hemorrágica con inflamación epitelial (Figura 4). Luego adminis-

trando a las ratas una dosis de 1000 mg/kg del extracto liofilizado de *Capsicum annum* L. halló una reducción ulcerosa de 81,63% coincidiendo estos resultados con lo descubierto por Gonzales et al. (2021) quien concedió tres dosis de *Aloe vera* L. "sábila" en ratas con úlceras inducidas por indometacina encontró una reducción ulcerosa de 86,7%. Además, concuerda con nuestros resultados al haber proveído una dosis de 500 mg/kg de *I. verum* L. "anís estrella" a los roedores hubo una disminución de la injuria de 79,9%. El mecanismo de secreción del ácido había podido ser inhibido, hasta entonces, de forma parcial. Existen 3 tipos de receptores en la membrana basolateral de las células parietales: gastrina, acetilcolina e histamina, lo que justificaba los mecanismos de acción de los anticolinérgicos y AR-H2. La ranitidina actuaría bloqueando los receptores AR-H2 en la membrana basolateral de las células parietales lo que inhibiría a la histamina a estimular la secreción de HCl evitándose el deterioro de la mucosa gástrica (Lascano et al., 2019).

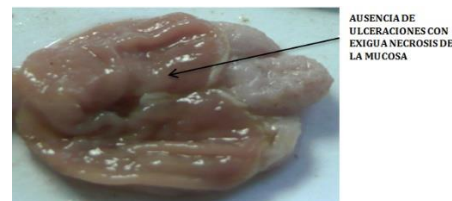


Figura 3. Mucosa estomacal de rata con anís estrella más etanol, demostrando ausencia de áreas hemorrágicas y exigua necrosis de la mucosa.

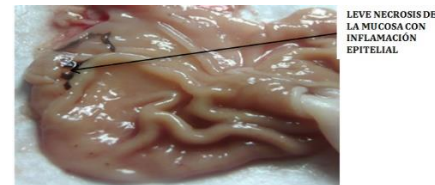


Figura 4. Mucosa eupéptica con ranitidina más etanol (conjunto IV) exhibiendo una leve necrosis hemorrágica con inflamación epitelial.

En la Tabla 3 se observa que el 90% de las ratas analizadas del conjunto II (control) exhibió úlceras de nivel muy severo resaltadas con evidentes erosiones sanguinolentas (Figura 1), así como el 10% mostró un grado severo. En cambio, el conjunto III al cual se le administró una dosis de anís estrella mostró lesiones leves (70%), moderadas (20%) y severas (10%).

Tabla 3

Magnitud de lesión microscópica del cuerpo y antro del estómago en ratas frente al daño ulceroso en ratas inducidos por etanol y tratados con *I. verum* L. "anís estrella"

Escala de lesión ³	I ²		II		III		IV	
	nº	%	nº	%	nº	%	nº	%
Leve (+)	-	-	-	-	7	70	3	30
Moderado (++)	-	-	-	-	2	20	4	40
Severo (+++)	-	-	1	10	1	10	-	-
Muy severo (++++)	-	-	9	90**	-	-	3	30

**p<0,05

²Conjunto I: Testigo; II: Control (etanol) III: una dosis de anís estrella y etanol; IV: una dosis de ranitidina y etanol.

³Nivel leve: Ligero edema y congestión.

Nivel moderado: Regular edema, congestión y sangrado.

Nivel severo: Focos de erosión, con edema, congestión y sangrado.

Nivel muy severo: Evidentes erosiones, pequeñas o amplias y extensas, o úlceras.

La agrupación IV ofreció lesiones leves (30%), moderadas (40%) y severas (30%). Existió diferencias significativas entre el conjunto III con respecto a los conjuntos II y IV. La administración de una dosis de 500 mg/kg del extracto de anís estrella se basó en la dosis letal promedio [LD50] por vía oral en la rata. Conocemos que ingerir excesivas concentraciones de anís estrella puede causar neurotoxicidad y hepatotoxicidad. La dosis empleada en este estudio fue menor a la dosis letal (Andreu et al., 2017; Chaves, 2009).

Sarmiento et. al. (2019) afirman que las actividades curativas de las plantas medicinales se atribuyen a sus metabolitos tales como fenoles,

saponinas, aceites esenciales que están familiarizados a consecuencias antiinflamatorias por la producción de prostaglandina (PGE2). Las propiedades de esta sustancia están centradas en el cuidado de la mucosa gástrica, la agregación plaquetaria y regulación de la función renal.

Se coincidió con Coronel (2016), quien manifiesta que, a través de la prostaglandina (PGE2) se realiza la angiogénesis promoviendo la regeneración tisular de la cavidad gástrica dañada.

En las condiciones de laboratorio ensayadas, la aplicación de una dosis de 500 mg/kg de anís estrella en ratas demostró un efecto positivo.

CONCLUSIONES

En las condiciones de laboratorio ensayadas en este estudio se demostró que la aplicación de una dosis de 500 mg/kg de anís estrella en ratas tiene un efecto positivo.

La administración de una dosis de anís estrella más etanol permitió obtener un 80,5% ($p < 0,05$) de reducción de las lesiones gástricas; mientras

que empleando una dosis de ranitidina más etanol solo se logró un 60,01% de reducción del daño.

Es indispensable ejecutar más investigaciones sobre *I. verum* L. "anís estrella" para aislar los agentes activos y por ende aclarar con precisión el rol de los mismos en el efecto positivo que tiene esta planta.

REFERENCIAS BIBLIOGRÁFICAS

- Alexis, A., & Zurita, M. (2017). Efectividad antimicrobiana del aceite esencial de *Minthostachys mollis* (tipo) al 25, 50, 100 % frente a *Porphyromonas gingivalis*. Tesis de Bachiller, Universidad Central del Ecuador, Quito, Ecuador.
- Andreu, A., López, R., Garnés, M., & Maeztu, M. (2017). Persisten las intoxicaciones por anís estrellado, ¿estamos dando la suficiente información?. Elsevier, España.
- Acostupa, F. (2020). Efecto gastroprotector y antisecretorio del extracto etanólico de *Chenopodium ambrosioides* (L.), (paico) en ratas con inducción de lesiones gástricas por indometacina y ligado pilórico. Tesis de maestría. Universidad Nacional Mayor de San Marcos, Lima, Perú.
- Beltrán, R. (2015). Metodología de la Investigación Científica. 1ra. Ed. Concytec. Perú.
- Bravo, E., Guzmán, P., Gallegos, R., Corzo, M., Zegarra, A., Surco, Y., & et al. (2011). Utilidad del Test Rápido de Ureasa para la Detección de *Helicobacter pylori* en la Hemorragia Digestiva Alta por Úlcera Péptica. *Revista de Gastroenterología del Perú*, 31(1), 17-20.
- Calva y Rodríguez, R. (2018). Una mezcla de manzanilla y anís estrella con actividad antimotilidad y antidiarreica en ratones. *Gaceta Med. Mex*, 154 (2), 61-66.
- Callohuari, R., Sandoval, M., & Huamán, O. (2017). Efecto gastroprotector y capacidad antioxidante del extracto acuoso de las vainas de *Caesalpinia spinosa* 'tara', en animales de experimentación. *An. Fac. Med.*, 78(1), 61-66.
- Castillo, O., Maguiña, J., Benites, H., Chacaltana, A., Guzmán, E., Dávalos, M., & Frisancho, O. (2016). Prevalencia de *Helicobacter pylori* en pacientes sintomáticos de consulta externa de la Red Rebagliati (EsSalud), Lima, Perú, en el período 2010- 2013. *Revista Gastroenterología del Perú*, 36(1), 49-55.
- Cebrian, J. (2020). Anís estrellado, alivia los gases y mal aliento. Recuperado de <https://www.webconsultas.com/belleza-y-bienestar/plantas-medicinales/que-es-el-anis-estrellado-y-principios-activos>
- Coronel, E. (2016). Efecto regenerador del extracto acuoso de semilla de *Linum usitatissimum* (linaza) sobre la mucosa gástrica con úlcera inducida por etanol en ratas. Tesis de Bachiller, Universidad Nacional Mayor de San Marcos, Lima, Perú.
- Chaves, K. (2009). Intoxicación por anís de estrella (Star anise poisoning). *Acta pediátr. costarric*, 21(1), 60-61.
- Delgado, R., Flores, D., & Villalobos, E. (2015). Efecto del *Capsicum annum* L. (pucunucho, ají mono) en úlcera gástrica experimental inducida en ratas. *Gastroenterol*, 35(1), 141-146.
- Fernández, C. (2014). Incidencia actual de la gastritis: una breve revisión. *Revista CENIC*, 45 (1), 10-17.
- Gonzales, L., Chotón, M., & Chico, J. (2020). Un extracto combinado de *Echinopsis pachanoi* L. "San Pedro" y *Aloe vera* L. "sábila" disminuye las lesiones por gastritis hemorrágica en *Rattus rattus* var. albinus. *Revista Manglar*, 17(2), 147-152.
- Gonzales, L., Chico, J., & Chotón, M. (2020). Efecto citoprotector del extracto mixto de *Solanum tuberosum* L. "papa", *Minthostachys mollis* L. "muña" y *Uncaria tomentosa* L. "uña de gato" en las lesiones ulcerosas de ratas inducidas por etanol. *Rebiol*, 40(2), 177 -187.
- Gonzales, L., Chico, J., & Chotón, M. (2020). Efecto gastroprotector de *Stachis arvensis* L. "subssacha" y *Paspalum notatum* L. "grama dulce" frente a ratas úlcerosas inducidas por etanol. Informe final de investigación, Universidad Nacional Toribio Rodríguez de Mendoza de Amazonas, Chachapoyas, Perú.
- Gonzales, L., Chotón, M., & Chico, J. (2021). Efecto histoprotector de *Aloe vera* L. "sábila" en ratas con daño gástrico provocado por indometacina. *Revista Alfa*, 5(14), 162-173.
- Herencia, V., Rivera, I., Correa, L., & De la Cruz, J. (2018). Efecto gastroprotector de un nutracéutico compuesto por *Ocimum micranthum* Willd (*Albahaca silvestre*) frente a úlceras gástricas inducidas por etanol en ratas. *Revista Peruana de Medicina*, 2 (1), 91-97.
- Herrera, O., Ventura, F., Rivera, A., Valenzuela, R., & Condorhuamán, M. (2017). Efecto gastroprotector del extracto etanólico de *Clinopodium bolivianum* "inca muña" en lesiones gástricas inducidas en ratones. *Ciencia e Investigación* 18(2), 69-72.
- Lazcano, M., Velarde, V., Aldana, J., Gómez, P., Díaz, P., & García, E. (2019). Evolución de los fármacos antisecretorios: Farmacología y usos clínicos. *Revista Médica*, 10(2), 174-184.
- Marhuenda, R., & Bravo, D. (2005). Manual de Farmacoterapia. Elsevier, Madrid, España.
- Molina, V., Ravelo, Y., Zamora Z., Noa-Puig, M., Valle, M., Pérez, Y., & et al. (2017). Efectos en ratas de los alcoholes de cera de abejas (d-002) sobre la colitis ulcerativa inducida por sulfato de dextrano y etanol. *Rev. Perú. Med. Exp. Salud Pública*, 34(2), 176-182.
- Mostacero, J., Ramírez, R., & Mejía, F. (2015). Evaluación de plantas preventivas y terapéuticas del tracto gastrointestinal en Trujillo-La Libertad. *Rebiol*, 31(1), 45-61.
- Mureithi, P., Boniface, K., Onyango, C., & Mbaabu, M. (2020). Efectos Antiulcerogénicos de Genotipos Seleccionados de Solanáceas Africanas (*Solanum nigrum* Linn.) en el Estómago de Ratas: Un Estudio Morfológico y Morfométrico. *Int. J. Morphol*, 38(4), 940-946.
- Navarro, M., Arnaez, E., Moreira, I., Hurtado, A., Monge, D., & Monagas, M. (2019). Composición polifenólica y actividad

- antioxidante de los productos comerciales de corteza de *Uncaria tomentosa*. *Rev. Antioxidantes*, 8 (9), 339.
- Pareja, A., Navarrete, P., & Parodi, J. (2017). Seroprevalencia de infección por *Helicobacter pylori* en población adulta de Lima, Perú 2017. *Horizonte Médico*, 17(2), 55-58.
- Pérez, E. (2018). Efecto regenerador del extracto hidroetanólico seco de hojas de *Psoralea glandulosa* (culén) sobre tejido gástrico con úlceras inducidas por etanol en ratas. Tesis de Bachiller. Universidad Nacional Mayor de San Marcos, Lima, Perú.
- Rodríguez, B., & Santa María, L. (2017). Eficacia antifúngica in vitro de *Uncaria tomentosa* frente a *Eucalyptus globulus* sobre *Candida* sp. Tesis de bachiller, Universidad Privada Antenor Orrego, Trujillo, Perú.
- Sarmiento, M., Arroyo, J., Gutierrez, A., & Condorhuanan, M. (2019). Efecto antiinflamatorio del extracto etanólico de la corteza de *Tabebuia impetiginosa* (Mart. ex DC.) Standley, guayacan, en ratas. *Revista Peruana de Medicina Integrativa*, 3(2), 98-103.